

## Kontralateral dev boyun metastazlı testis tümörü: Olgu sunumu

*Contralateral giant neck metastasis of testicular tumor: A case report*

Hüseyin Koçan<sup>1</sup>, Şiir Yıldırım<sup>2</sup>, Enver Özdemir<sup>1</sup>, Mehmet Yazıcı<sup>3</sup>, Serkan Seyhan<sup>1</sup>, Erçin Altıok<sup>1</sup>, Kemal Behzatoğlu<sup>4</sup>

<sup>1</sup> Kanuni Sultan Süleyman Eğitim ve Araştırma Hastanesi, Üroloji Kliniği, İstanbul

<sup>2</sup> Kanuni Sultan Süleyman Eğitim ve Araştırma Hastanesi, Androloji Laboratuvarı, İstanbul

<sup>3</sup> Kanuni Sultan Süleyman Eğitim ve Araştırma Hastanesi, Çocuk Cerrahisi Kliniği, İstanbul

<sup>4</sup> İstanbul Eğitim ve Araştırma Hastanesi, Patoloji Laboratuvarı, İstanbul

### Özet

Testis tümörleri değişik hücre tiplerinden gelişebilir. En sık ve agresif testis tümörü tipi germ hücreli testis tümörlerdir. Germ hücreli testis tümörleri seminomatöz ya da non-seminomatöz tümörler şeklinde olabilir. Testisin non-seminomatöz germ hücreli tümörleri başlıca genç erkeklerde görülür. Bu tümörler saf (tek bir histolojik tip) ve mikst form (birden fazla histolojik tip) şeklinde olabilirler. En sık görülen mikst germ hücreli tümör kombinasyonu; teratom, embriyonel karsinom, yolk sak tümör birlikteliğidir. Bu olguda, boyun sol lateralinde ağrısız immobil kitle şikayeti yapan, yapılan muayene ve tetkiklerinde sağ testiste mikst germ hücreli tümör saptanan 44 yaşında bir hasta sunulmuştur. Boyunda kitleye neden olan hastalıkların ayırıcı tanısında, testis tümörü metastazi akıldaki tutulmalı, invaziv girişim yapılmadan önce multisistemik yaklaşılmalıdır. Bu hastaya boyundaki kitleye yönelik ince iğne biyopsisi ile tanı konulmaya çalışılmış, başarılı olunmayınca eksizyonel biyopsi uygulanmış ve bu sürede kitlede aşırı bir büyüme ve hastanın kliniğinde kötüleşme gözlenmiştir. Olgumuzda primer tümörün tanısı, boyun bölgesine yaptığı metastaz ile konulmuştur.

**Anahtar Kelimeler:** Testis Tümörü, Boyun Metastazi

### Abstract

Testicular tumors may stem from different cell types. The most common and aggressive type of testicular tumors are germ cell tumors. Germ cell tumors can be either seminomatous or non-seminomatous tumors. Testicular non-seminomatous germ cell tumors occur mainly at younger ages. These tumors may be seen as pure (single histological type) and mixed forms (multiple histologic type). The most common combination of mixed germ cell tumor is the teratoma, embryonal carcinoma, yolk sac tumor. Herewith, we present a 44-year-old male patient applied with the complaint of immobile painless mass in the left lateral neck and diagnosed with mixed germ cell metastatic tumor in his right testis identified as a result of consultations and inspections. Testicular tumor metastasis should be kept in mind in the differential diagnosis of diseases lead to neck masses and should be approached as multisystemic. Excisional biopsy was required because of the inadequacy of fine needle biopsy while the clinics of the patient was deteriorated. The diagnosis of non-seminomatous germ cell tumor in our case was established as a result of histological examination of neck mass.

**Keywords:** Testicular Tumor, Neck Metastasis

Geliş tarihi (Submitted): 27.07.2015  
Kabul tarihi (Accepted): 30.12.2015

#### Yazışma / Correspondence

Op. Dr. Hüseyin Koçan  
Kanuni Sultan Süleyman Eğitim ve  
Araştırma Hastanesi, Üroloji Kliniği  
Tel: 0505 404 8903  
E-mail: drhkocan@gmail.com

## Giriş

Testiküler germ hücreli tümörlerin çoğunda ilerleyici ve ağrısız testis büyümesi söz konusudur. Bazen bu olgular akciğer, mediasten veya retroperitoneal metastatik hastalıkla karşımıza çıkabilmektedirler(1). Bu olgumuzda hastanın bir sağlık kuruluşuna ilk başvurusu supraklaviküler lenf nodu büyümesi nedeniyle olmuştur. Testiküler tümörlerin en sık metastatik yayılımı paraaortik ve iliak lenf bezlerindedir. Bunu, mediastinal ve sol supraklaviküler lenf bezleri izlemektedir. Kan yoluyla yayılımında sıklıkla akciğer, karaciğer, beyin ve kemikte metastaza sebep olmaktadır.

## Olgu Sunumu

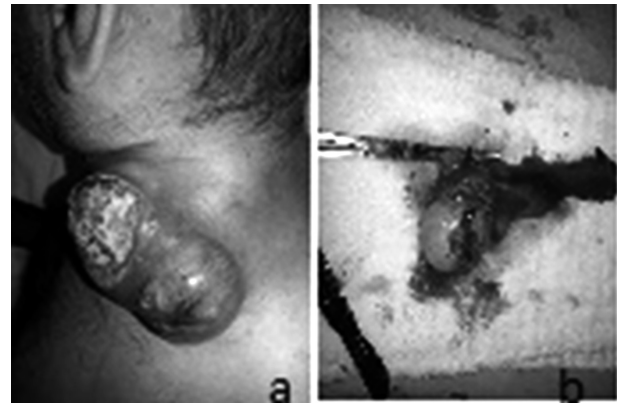
46 yaşında erkek hasta sol boyunda 4-5 cm büyüklüğünde ağrısız kitle şikayeti ile Kulak Burun Boğaz Kliniği'ne başvurmuştur. Özgeçmişinde bir özellik olmayan hastanın boyun ultrasonunda 5. servikal bölge inferiorunda kraniokaudal yönde yaklaşık 8 cm'lik segment boyunca devamlılık gösteren ve en geniş yerinde 55x41 mm boyutlarında ölçülen, dorsal alanda düzensiz konturlu, pulsatil vasküler alanların beslediği solid komponente sahip yoğun içerikli tümoral kitle saptanmıştır. Hastanın çekilen boyun MR'ında sol yarımı posterior servikal üçgende lokalize, semisolid özellikte, komşu vasküler yapılara ve tiroid gland sol yarımında invaze tümoral kitle lezyonu saptanması üzerine hastaya, schwannoma ön tanısı ile Kulak Burun Boğaz Kliniği'nde ince iğne aspirasyon biyopsisi yapılmıştır. Patolojik inceleme sonucunda, histiyositik hücrelerden zengin fibrotik lezyon rapor edilmesi üzerine yaklaşık 1 ay sonra insizyonel biyopsi yapılmıştır. Patoloji sonucu germ hücreli tümör metastazı olarak rapor edilmesi üzerine hastada testis tümörü metastazı düşünülüp tarafımıza yönlendirilmiştir. Hastanın şikayetinin başlaması ve kliniğimize başvurusu arasında yaklaşık 5 ay süre geçmiştir. Bu süre boyunca boyundaki kitle boyutunda anlamlı derecede büyüme olmuş (Resim 1a ) ve hastada boyun ağrısı, hareket kısıtlılığı ve baş ağrısı gibi klinik semptomlar başlatmıştır. Yapılan genital muayenesinde sağ testiste ağrısız sert kitle ve laboratuvar tetkiklerinde B-hCG, AFP ve LDH düzeylerinde yükseklik saptanması üzerine hastaya sağ radikal orşiektomi (Resim 1b) operasyonu yapılmıştır. Patolojik incelemesinde (Resim 2a ve 2b) mikst germ hücreli tümör (embriyonel karsinom %50, koryokarsinom %30,

yolk salk %20) olarak raporlanmış olup rete testis, tunika albuginea invazyonu ve anjiolenfatik invazyon saptanmıştır. Batın MR'ında, sol iliak ve paraaortik interaortakaval düzlemde, en büyüğü sol iliak yerleşimli 23x15 mm boyutta, santralde kistik-nekrotik karakterlerde lenfadenomegaliler gözlenmiştir. Pozitron Emisyon Tomografisinde (Resim 3), sol servikal alanı dolduran supraklaviküler mesafede toraks girimine denk uzanan konglomere karakterde, ortası nekrotik ve en geniş yerinde 10,3x9,2 cm boyutlarında lenf nodu kaynaklı kitlesel lezyonda yoğun artmış patolojik FDG tutulumu izlenmiştir. Sol paraaortik alanda büyüğü 1,1 cm'ye ulaşan, bilateral internal iliak alanda büyüğü 1,6 cm'ye ulaşan lenf nodu kaynaklı artmış patolojik FDG tutulumu izlenmiştir. Post operatif cisplatin, etoposide ve bleomycin kemoterapisi alan hastanın kemoterapi tamamlandıktan sonra boyundaki lezyon görüntüsünün anlamlı derece düzeldiği gözlenmiştir. Hasta bir yıldır takip edilmekte olup kontrollerinde nüks saptanmamıştır.

## Tartışma

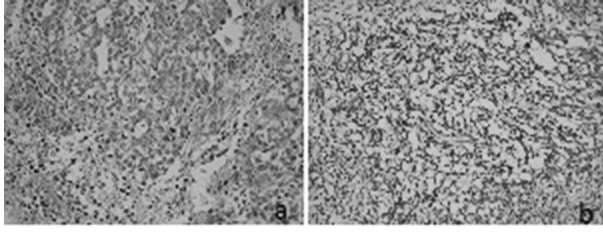
Testis tümörleri erkeklerdeki malignitelerin %1-2'sini oluşturmaktadır (2). Ürogenital sistem tümörleri arasındaki oranı ise çeşitli serilerde %13-23 olarak bildirilmektedir. 20 ile 35 yaş arası erkeklerin lösemi dışında en sık görülen tümörü olup dördüncü dekatta pik yapmaktadır (3). Bu olgudaki hastamız 44 yaşında ve tanısı metastatik kitleden yola çıkılarak konulmuştur.

Germ hücreli tümörler testiküler neoplazilerin %93-96'ini oluşturmakta ve testisin primordial germ hücrelerinden gelişmektedir. Primordial germ hücreleri totipotansiyel diferansiyasyon kapasitesine sahiptirler (4).



Resim1: a- Boyun kitlesi

b-Sağ orşiektomi.

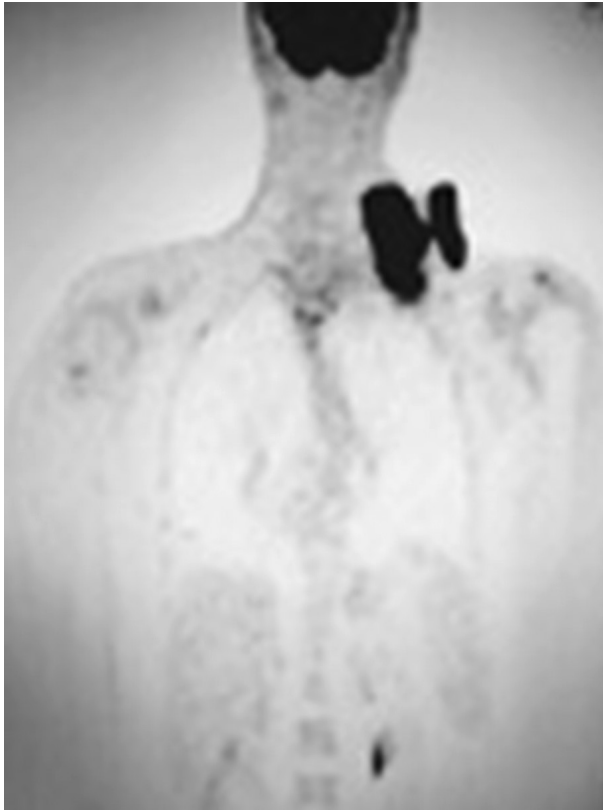


**Resim 2:** a-Büyük çekirdekli, nükleolusu belirgin tipik embriyonal karsinom alanı (H&E X 200),

b-Mikrokistik komponentte tipik yolk-sak alanı.

Yapılan bir çalışmada primer mediastinal germ hücreli tümörlerin DNA ploidisinin belirlenerek, mediastene metastaz yapan germ hücreli testis tümörlerinden ayrılabilceği saptanmıştır. Yine testiste primer odak saptandığı takdirde mediastendeki tümörün öncelikle metastatik olduğunun düşünülmesi önerilmektedir (5). Hastamızın biyopsisinde germ hücre saptanması üzerine yapılan genital muayene ve tetkiklerinde testis tümörü saptanmıştır.

Sağ testis tümörleri lenfatik yayılımla interaortakaval, prekaval ve paraaortik bölgelere metastatik yayılım ve torasik duktus yoluyla sol supraklavikuler lenf düğümü



**Resim 3:** Pozitron Emisyon Tomografisinde kitlesel lezyonda artmış FDG tutulumu görülmektedir.

ve subklavian vene yayılabilmektedir. Bu nedenle dissemine bir yayılım söz konusu olabilmektedir (6). Hastanın retroperiton ve servikal kitlelerinin olması lenfatik drenaj yoluyla metastatik kitle oluşturduğunu göstermektedir.

Orşiektomi ile birlikte uygulanan sisplatin bazlı kemoterapiler ile sağlanan %20 kür oranı, vinblastin ve bleomisin eklenmesi ile belirgin olarak artmıştır (7). Olgumuzda da primer tümörün cerrahisi sonrasında medikal tedavi olarak 21 günde bir BEP (bleomisin, sisplatin, etoposide) kemoterapi protokolü uygulanmış olup, metastazlarda belirgin olarak küçülme izlenmiştir. Tanı sırasında 7425 IU/ml olan AFP düzeyi 5. kür sonrasında 3 IU/ml olarak bulunmuştur. Yaklaşık 1 yıldır takip edilen hastanın genel durumu oldukça iyidir.

Son 40 yılda testiküler kanserler iki katına çıkmasına rağmen direkt testiküler kansere bağlı mortalite önemli ölçüde azalmıştır(8). Sisplatin tabanlı kombinasyon kemoterapisi tanımlanmasından bu yana metastatik germ hücreli tümörlerde %95 tedavi oranı ve >%80 ile en iyi tedavi edilebilen solit tümörler arasındadır(9). Uluslararası Germ Hücre Kanseri Konsensus Sınıflandırması, tüm metastatik germ hücreli tümörlerin yaklaşık % 60 iyi risk olarak sınıflandırmışlardır ve bu hastalarda tedavi % 90'dan fazla beklentisi ile mükemmel bir prognoza sahiptirler bundan dolayı tedavi standartları son yıllarda pek değişmemiştir(10)..

### Sonuç

Hastamızın tanı sürecinde tümör yükünde kısa sürede aşırı artış olması, ülkemizde kullanılan "testis tümörünün üstüne güneş doğmaz" deyişini doğrulamaktadır. Boyun kitlelerinde erkek hastalarda testis tümörü metastazı ayırıcı tanıda düşünülüp bu hastalara multidisipliner yaklaşılmalı ve invaziv girişimler yapılmadan önce ayrıntılı fizik muayene yapılmalıdır.

### Kaynaklar

1. Suster S. Pulmonary metastases of extrapulmonary tumors. In: Saldana MJ (ed) Pathology of pulmonary disease. Philadelphia: JB Lippincott Company 1994:701-10.
2. Deotra A, Mathur DR, Vyas MC. A 18 years study of testicular tumours in Jodhpur, Western Rajasthan. J Postgrad Med 1994;40:68-70.
3. Bahrami A, Ro JY, Ayala AG. An overview of testicular germ cell tumors. Arch Pathol Lab Med 2006; 131:1267-1280.
4. Fujimura T, Yamada Y, Nasu M et al. Different transforma-

- tion of mature teratoma in a patient with germ cell tumor of the testis. *Int J Urol* 2005; 12:588-590.
5. Oosterhuis JW, Rammeloo RH, Cornelisse CJ ve ark. Ploidy of malignant mediastinal germ-cell tumors. *Hum Pathol* 1990; 21: 729-732.
  6. Sesterhenn IA, Davis CJ. Pathology of Germ Cell Tumors of the Testis. *Cancer Control* 2004; 11: 374-387.
  7. Fossa SD, Cvancarova M, Chen L, et al. Adverse prognostic factors for testicular cancer-specific survival: a population-based study of 27,948 patients. *J Clin Oncol* 2011; 29: 963-70.
  8. Lin D, Tan AJ, Singh-Rai R. A Literature Review and Case Report of Metastatic Pure Choriocarcinoma. *Case Rep Oncol Med* 2015;2015:345018. Epub 2015;Nov16.
  9. Oing C, Seidel C, von Amsberg G, Oechsle K, Bokemeyer C. Pharmacotherapeutic treatment of germ cell tumors - standard of care and recent developments. *Expert Opin Pharmacother* 2015; Dec2.
  10. In G, Dorff T. Chemotherapy for Good-Risk Nonseminomatous Germ Cell Tumors: Current Concepts and Controversies. *Urol Clin North Am* 2015;42:347-57. doi: 10.1016/j.ucl.2015.04.009.