

## Dev skrotal kalsinozis: Olgu sunumu

### *Giant scrotal calcinosis: A case report*

İlke Onur Kazaz<sup>1</sup>, Fatih Çolak<sup>1</sup>, Ayhan Arslan<sup>1</sup>, Yasin Cansever<sup>1</sup>, Ersagun Karagüzel<sup>1</sup>, Hüseyin Eren<sup>2</sup>, Şafak Ersöz<sup>3</sup>

<sup>1</sup> Karadeniz Teknik Üniversitesi Tıp Fakültesi Üroloji Anabilim Dalı, Trabzon, Türkiye

<sup>2</sup> Recep Tayyip Erdoğan Üniversitesi Tıp Fakültesi Üroloji Anabilim Dalı, Rize Türkiye

<sup>3</sup> Karadeniz Teknik Üniversitesi Tıp Fakültesi Patoloji Anabilim Dalı, Trabzon, Türkiye

*Geliş tarihi (Submitted): 31.01.2018*

*Kabul tarihi (Accepted): 02.04.2018*

#### **Yazışma / Correspondence**

**Ayhan Arslan**

KTÜ Tıp Fakültesi Farabi Hastanesi

Üroloji ABD Ortahisar, Trabzon

Tel: 0462 377 5877

E-mail: ayhanarslan128@gmail.com

#### **Özet**

Skrotal kalsinozis, skrotum cildinde yer alan, genellikle asemptomatik nodüllerle seyreden, nadir görülen benign seyirli bir hastalıktır. Nodüller değişen büyüklüklerde olmakla beraber eşlik eden herhangi bir metabolik bozukluğa rastlanmamıştır. Skrotumda yaygın, ağrısız nodülleri bulunan 70 yaşında bir erkek hastanın olgu sunumunu hazırladık. Nodüller cerrahi eksizyonla başarılı bir şekilde çıkartıldı. Patolojisi kalsiyum depozitleri içeren skrotal kalsinozisle uyumlu olarak raporlandı. Histolojik çalışmalar nodüllerde kalsiyum birikimini göstermiş olsa da etiyo-lojisi henüz tam olarak anlaşılamamıştır.

**Anahtar Kelimeler:** skrotum, kalsifiye nodüller, skrotal kalsinozis, benign

#### **Abstract**

Scrotal calcinosis is a rare benign course of the scrotum, usually accompanied by asymptomatic nodules. The nodules are of varying size and have no accompanying metabolic disorder. We prepared a case report of a 70-year-old male patient with painless nodules in the scrotum. Nodules were successfully removed with surgical excision. Pathology was reported consistent with scrotal calcinosis involving calcium deposits. Histologic studies have not yet fully understood the etiology of calcium accumulation in the nodules.

**Keywords:** scrotum, calcific nodule, scrotal calcinosis, benign

## GİRİŞ

Skrotal kalsinozis, skrotum cildinde yer alan, multiple, değişen boyutlarda, genellikle asemptomatik nodüllerle seyreden nadir görülen benign seyirli bir hastalıktır. Hastalık sıklıkla üçüncü-dördüncü dekatta ortaya çıkmakta ve progresif büyüme göstermektedir. Bugüne kadar bildirilen yaklaşık 200'e yakın skrotal kalsinozis olgusu bulunmaktadır. (1) Ayırıcı tanılar arasında epidermal inklüzyon kistleri, steatokistoma multipleks, kutanöz silili kistler, eruptif vellus kıl kistleri, lipoma, anjiyokeratom, soliter nörofibroma, genital leiomyom, özellikle juvenil subtip dermatomyozit, skleroderma, pilomatrikoma ve innodular varyant uyuz yer almaktadır. (2, 3) 70 yaşında skrotal kalsinozisli hastanın olgu sunumu güncel literatür eşliğinde tartışılmıştır.

## OLGU

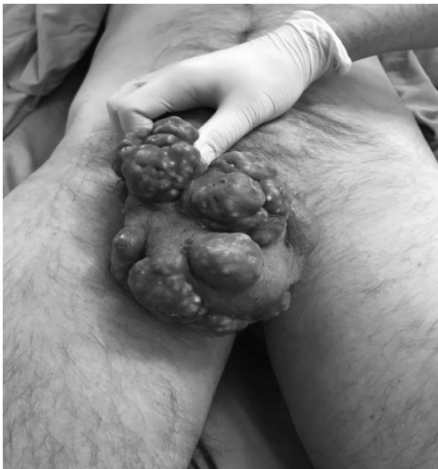70 yaşında erkek hasta 7 yıldır skrotumda progresif büyüme gösteren nodüller bulunması sebebiyle üroloji kliniğimize başvurdu. Hormonal veya genitoüriner başka bir patolojisi bulunmayan hastanın sorgusunda herhangi bir travma öyküsü de yoktu. Evli, çay içiliği yapan hasta 50 yıldır günde yarım paket sigara kullanıyor. Şüpheli cinsel ilişki öyküsü yok. Yapılan fizik muayenesinde skrotum cildi ağrısız, kaşıntılı yaygın nodüllerle karakterize beyaz-sarımsı renkli çeşitli büyüklükte kitlesel yapılar ile kaplıydı. Nodüllerin hepsi skrotum cildindeydi ve penil tutulum mevcut değildi. (Resim 1a) Başka bir şikayeti bulunmayan hastaya yapılan biyokimyasal tah-

lillerinde kalsiyum, fosfor, magnezyum, parathormon değerleri normal aralıktaydı ve idrar tahlilinde anormal bir bulgu saptanmamıştı. Hastanın genel anestezi altında skrotumda bulunan nodülleri skrotum cildi ile birlikte eksize edildi. (Resim 1b) Kalan skrotum cildi primer olarak yaklaştırılarak sütüre edildi. (Resim 1c) Spesmenlerin patolojik incelenmesinde yabancı cisim dev hücre reaksiyonları ile çevrili kalsiyum depozitleri mevcuttu ve skrotal kalsinozis ile uyumlu olarak rapor edildi. (Resim 2a, 2b)

## TARTIŞMA

Skrotal kalsinozis, nadir görülen benign seyirli bir hastalık olup ilk olarak 1883 yılında Lewinski tarafından tanımlanmıştır. (4) Bu lezyonlar genellikle hayatın 3. ve 4. dekadında ve siyah ırkta daha sık gözükür. Hem yetişkin hem de pediyatrik yaş gruplarında tanı almış hastalar olup, 9 ile 85 yaş aralığındaki vakalar literatüre girmiştir. (5) Kadınlarda da skrotal kalsinozis ile benzer, etiyojisi kesin olarak bilinmeyen az sayıda vulvar kalsinozis vakaları bildirilmiştir. (6)

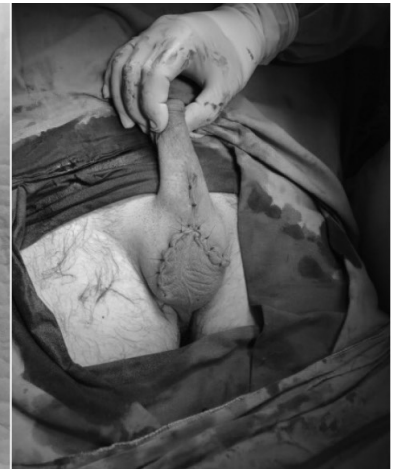Skrotal kalsinozisin patofizyolojisini açıklamak için epidermal inklüzyon kistlerinde kalsifikasyon, skrotal ektrin bezlerinin inflamasyonu, dartos kasında distrofik kalsifikasyon oluşumu öne sürülen hipotezlerden bazıları olsa da etyolojisi tam olarak anlaşılamamış, idiyopatik olduğu bir çok yazar tarafından savunulan bir patolojidir. (5, 7-10) Dubey ve ark. yaptığı çalışmada epidermal kistlerin inflamasyonunun kist duvarının kalsifikasyonuna yol açtığı, sonrasında bu lezyonlarda kalsifik ürünle-



Resim 1a



Resim 1b

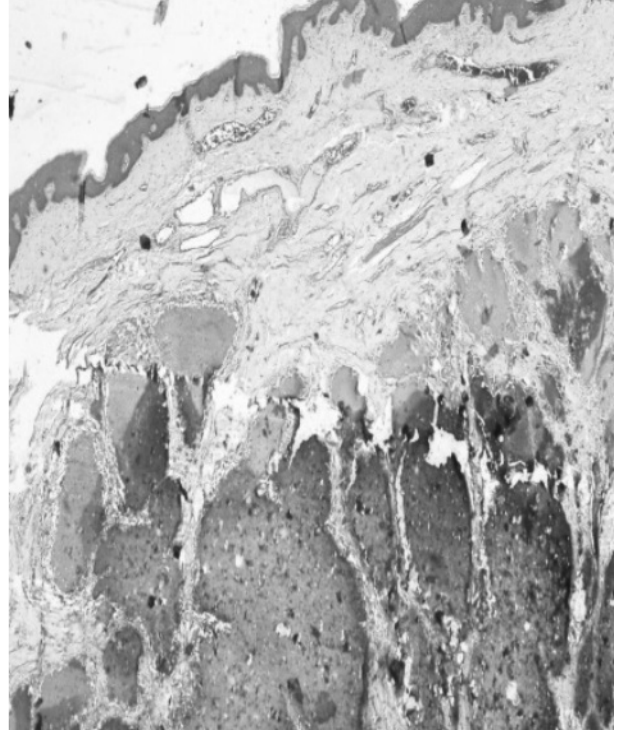


Resim 1c

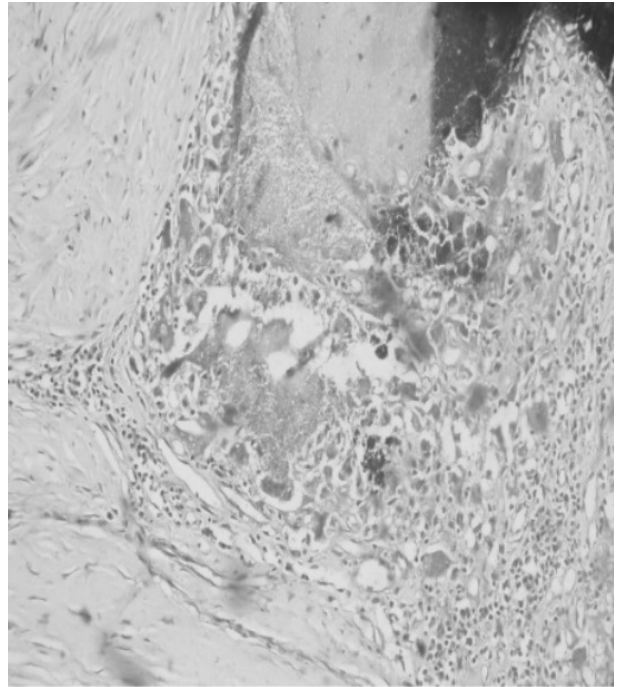
rin biriktiğini öne sürmüşlerdir.(11) Skrotal kalsinozis vakalarında fosfat, karbonat, kalsiyum ve magnezyum kalıntıları skrotal nodüllerde gösterilmiş ve distrofik kalsifikasyonun gelişimi için minör travmalar suçlanmıştır. (12-14) Pabuçcuoğlu ve ark ise dartos kasında meydana gelen dejenerasyonun skrotal kalsifikasyonu tetiklediğini öne sürmüşlerdir.(15) İdiopatik skrotal kalsinozisin kalsifiye kistlerden en önemli farkı örtü epitelinin bulunmamasıdır.(3) Bu bulgular dejeneratif kökenli hipotezi desteklemesine rağmen skrotal kalsinozisin orijini, mekanizması hala tam olarak açıklanamamıştır. Her ne kadar son zamanlarda tartışmalar epidermal kist kalsifikasyonu üzerinde yoğunlaşmış olsa da literatürdeki vakaların çoğunluğu hala idiyopatik olarak tanımlanmaktadır. Birçok çalışmada olduğu gibi bizim çalışmamızda da ortaya atılan hipotezleri destekleyen patolojinin olmaması bizi de hastalığın idiyopatik olduğu görüşüne yönlendirmektedir.

Hastalara cerrahi müdahalenin asıl sebebi kozmetik nedenler olmakla birlikte, şiddetli kaşıntı veya ülserasyonda cerrahi eksizyon nedeni olabilmektedir. Küçük lezyonlarda ise yeni olarak noktasal punch eksizyonu yapılabilmektedir.(16) Bizim olgumuzda olduğu gibi daha büyük lezyonlarda, geniş eksizyon ve doğrudan skrotal cildin yakınlaştırılması uygulanabilir. Skrotal cildin primer olarak yaklaştırılmadığı vakalarda kasıktan veya medial sirkumfleks femoral perforatordan alınan cilt flepleri skrotal rekonstrüksiyonda hareketli ve ince örtüler sağlayabilmektedir. Hayvanlarda yapılan çalışmalarda spermatogenezisin greft kullanılanlarda, flep kullanılanlara göre daha fazla azaldığı gösterilmiştir.(17) Cerrahi sonrası prognoz iyi seyrlidir. Bugüne kadar az sayıda nüks bildirilmiştir. Nükslerin sebebinin cerrahi sırasında ihmal edilen milimetrik nodüllerin sayıca ve boyutça artmasına bağlı olduğu düşünülmektedir.(18)

Skrotal kalsinozis benign bir durum olarak gözlense de hastalara nüks olasılığını aktarmak önemlidir. Eksizyon sonrası mikroskobik kalsifikasyon odaklarının hastalığın tekrarına yol açabileceğini gösteren çalışmalarda vardır.(19) Bu nedenle eksizyon esnasında cerrahi sınırlara önem verilmeli kalsifikasyon odağı bırakılmamaya çalışılmalıdır.



**Resim 2a:** Dermiste kalsiyum depozitleri izlenmekte(H&EX40)



**Resim 2b:** Kalsiyum depozitleri çevresinde yabancı cisim dev hücre reaksiyonu görülmektedir(H&EX400)

## KAYNAKLAR

1. Miyagawa T, Kadono T. Scrotal calcinosis. *Jpn J Clin Oncol* 2017;47:185-6.
2. Tareen A, Ibrahim RM. Idiopathic scrotal calcinosis - A case report. *Int J Surg Case Rep* 2018;44:51-3.
3. Wollina U, Schonlebe J, Franca K, Tchernev G, Lotti T. Idiopathic Scrotal Calcinosis - A Case Report. *Open Access Maced J Med Sci* 2018;6:108-9.
4. Lewinski H. Lymphangiome der Haut mit Verkalklem Inhalt. *Arch Pathol Anat* 1883;91:371-4.
5. Saad A, Zaatari G. Scrotal calcinosis: is it idiopathic? *Urology* 2001;57:365.
6. Mehta V, Balachandran C. Idiopathic vulvar calcinosis: the counterpart of idiopathic scrotal calcinosis. *Indian journal of dermatology* 2008;53:159.
7. Swinehart JM, Golitz LE. Scrotal calcinosis: dystrophic calcification of epidermoid cysts. *Archives of dermatology* 1982;118:985-8.
8. Dare A, Axelsen R. Scrotal calcinosis: origin from dystrophic calcification of eccrine duct milia. *Journal of cutaneous pathology* 1988;15:142-9.
9. King DT, Brosman S, Hirose FM, Gillespie LM. Idiopathic calcinosis of scrotum. *Urology* 1979;14:92-4.
10. Koçak T, Çizmeci O, Mete Ö, Zorba OÜ. Idiopathic scrotal calcinosis presenting as three nodules, one being 7-cm in diameter. *Turk J Urol* 2009;35:157-8.
11. Dubey S, Sharma R, Maheshwari V. Scrotal calcinosis: idiopathic or dystrophic? *Dermatology online journal* 2010;16.
12. Shapiro L, Platt N, Torres-Rodriguez VM. Idiopathic calcinosis of the scrotum. *Archives of dermatology* 1970;102:199-204.
13. Veress B, Malik M. Idiopathic scrotal calcinosis. A report of six cases from the Sudan. *East African medical journal* 1975;52:705-10.
14. Feinstein A, Kahana M, Schewach-Millet M, Levy A. Idiopathic calcinosis and vitiligo of the scrotum. *Journal of the American Academy of Dermatology* 1984;11:519-20.
15. Canda M, Güray M, Kefi A, Canda E. The possible role of dartoic muscle degeneration in the pathogenesis of idiopathic scrotal calcinosis. *British Journal of Dermatology* 2003;148:827-9.
16. Chang C-H, Yang C-H, Hong H-S. Surgical pearl: pinch-punch excisions for scrotal calcinosis. *Journal of the American Academy of Dermatology* 2004;50:780-1.
17. Demir Y, Aktepe F, Kandal S, Sancaktar N, Turhan-Haktanir N. The effect of scrotal reconstruction with skin flaps and skin grafts on testicular function. *Annals of plastic surgery*. 2012;68:308-13.
18. Karray O, Dhaoui A, Boulma R, Bellil K, Khouni H. Scrotal calcinosis: two case reports. *J Med Case Rep* 2017;11:312.
19. Tela UM, Ibrahim MB. Scrotal calcinosis: A case report and review of pathogenesis and surgical management. *Case reports in urology* 2012;2012.