

Korumak ya da Korumamak? Robotik Radikal Prostatektomide Mesane Boynu*

To Spare or not to Spare? Bladder Neck and Robotic Radical Prostatectomy

Murat Keske¹, Abdullah Erdem Canda²

¹ Kayseri Şehir Hastanesi, Üroloji Kliniği, Kayseri

² Koç Üniversitesi, Tıp Fakültesi, Üroloji Anabilim Dalı, İstanbul



Özet

Amaç: Mesane boynu korunan ve korunmayan hastalarda robotik radikal prostatektomi (RARP) sonuçlarının karşılaştırılması.

Gereç ve Yöntemler: Tek cerrahın gerçekleştirdiği ve ilk 50 vakanın öğrenme eğrisi nedenli çalışma dışı bırakıldığı ameliyatlardan alındı. Grup 1 (mesane boynu korunan, n=141) ve Grup 2 (mesane boynu korunmayan, n=73)'de sırasıyla ortalama hasta yaşı 64.4 ve 65.2 (p=0.396), serum PSA düzeyi 12.1 ve 12.6 (p=0.846), bilateral nörovasküler demet (NVB) koruma oranları %63.1 ve %72.6 ve unilateral NVB koruma oranları %22.6 ve %19.1 hasta idi.

Bulgular: Grup 1 ve 2'de sırasıyla ortalama prostat ağırlığı 56.03 ve 72.9 gr (p=0.001), posterior rabdosfinkter rekonstrüksiyonu (rocco sütürü) oranları %11.3 ve %9.6 (p=0.694), ortalama konsol süresi 154.2 ve 164.3 dakika (p=0.164), intraoperatif kan kaybı 91.8 ve 103.7 cc (p=0.098), hastanede yatış süresi 4.01 ve 4.04 gün (p=0.879), üretral kateter çekim süresi 8.6 ve 9.5 gün (p=0.04), pozitif cerrahi sınır oranları %30.4 ve %26.0 (p=0.494), ortalama çıkarılan lenf nodu sayıları 13 ve 14 (p=0.602) idi. Postoperatif 7., 14. ve 21. günlerde sistogramda kaçak olmayan ve üretral kateteri çekilen hasta sayısı sırasıyla Grup 1'de 78 (%66.1), 37 (%31.3) ve 3 (%2.5); Grup 2'de 61 (%83.5), 10 (%13.6) ve 2 (%2.7) idi. En az 1 yıllık takip süresi olan hastalardan (n=185), erken kontinans (sonda çekilmesini takiben kontinans) oranları Grup 1 ve Grup 2

Abstract

Objective: To present the outcomes of robotic radical prostatectomy (RARP) in patients with and without bladder neck sparing.

Material and Methods: A single surgeon series of cases after having an experience of >50 procedures were included. Group-1 included patients with bladder neck spared, n=141 and Group-2 included patients with bladder neck not spared, n=73. Mean patient age, preoperative serum PSA, bilateral neurovascular bundle (NVB) sparing and unilateral NVB-sparing were 64.4 versus 65.2 years (p=0.396); 12.1 versus 12.6 ng/ml (p=0.846); 89 (63.1%) versus 53 (72.6%) and 32 (22.6%) versus 14 (19.1%), respectively in Groups 1 and 2.

Results: Mean prostate weights were 56.03 gr and 72.9 gr in Groups 1 and 2, respectively (p=0.001). Rocco suture was performed in 11.3% and 9.6% of Groups 1 and 2, respectively (p=0.694). Mean console time, intraoperative blood loss, duration of hospital stay and urethral catheter removal time in Groups 1 and 2 were 154.2 vs 164.3 min (p=0.164); 91.8 vs 103.7 cc (p=0.098); 4.01 vs 4.04 days (p=0.879) and 8.6 vs 9.5 days (p=0.04), respectively. Positive surgical margin rates were similar (43 (30.4%) vs 19 (26.0%) in both groups (p=0.494). Mean lymph node yielded were 13 vs 14 in Groups 1 and 2, respectively (p=0.602). Cystography on postoperative day-7, day-14 and day-21 showed no leakage and urethral catheter was removed in 122 (86.5%), 15 (10.6%) and 4 (2.8%) of Group-1, and 61

Geliş tarihi (Submitted): 28.11.2018

Kabul tarihi (Accepted): 25.04.2019

Yazışma / Correspondence

Dr. Murat Keske

ORCID: 0000-0001-6591-4506

Kayseri Şehir Hastanesi Üroloji Kliniği

Kocasinan 38010 Kayseri

E-mail: muratkeske@yahoo.co.uk

Tel: 0542 662 08 82



Bu eser [Creative Commons Atıf-GayriTicari 4.0](https://creativecommons.org/licenses/by-nc/4.0/) Uluslararası Lisansı ile lisanslanmıştır.

* Bu çalışma, 12-13.Nisan.2018 tarihlerinde İstanbul'da düzenlenen Endourological Society, Symposium on Robotics and New Technologies in prostate cancer isimli toplantıda en iyi 3. poster ödülü almıştır.

de sırasıyla %58 ve %31 idi ($p=0.001$). Total kontinans hasta sayısı sırasıyla Grup 1 ve 2'de postoperatif 1. ayda %70 ve %41 ($p=0.002$); 3. ayda %81 ve %60 ($p=0.004$); 6. ayda %92 ve %82 ($p=0.053$) idi.

Sonuç: Mesane boynu koruyucu RARP postoperatif erken üriner kontinans kazanılmasında avantaja sahiptir.

Anahtar Kelimeler: prostat, robotik, mesane boynu koruma

(83.5%), 10 (13.6%) and 2 (2.7%) of Group-2, respectively. Of the available 185 patients, following removal of the catheter, immediate continence rate was 58% and 31% in Groups 1 and 2, respectively ($p=0.001$). On postop 1st-month, 70% and 41% of the patients in Groups 1 and 2, respectively were fully continent ($p=0.002$). On postop 3rd-month, 81% and 60% of the patients in Groups 1 and 2, respectively were fully continent ($p=0.004$). On postop 6th-month, 92% and 82% of the patients in Groups 1 and 2, respectively were fully continent ($p=0.053$).

Conclusion: Bladder neck sparing RARP procedure has an advantage in terms of gaining postoperative early urinary continence.

Keywords: prostate,robotics,bladder neck spare

GİRİŞ

Robotik radikal prostatektomi ameliyatının (RARP) lokalize prostat kanseri tedavisinde popülaritesi gün geçtikçe artmakta olup sıklıkla kullanılan bir cerrahi tedavi yöntemi olmaya başlamıştır (1). RARP'ın üç boyutlu görüntü, optik büyütme, tremor filtrasyonu sağlaması gibi avantajları vardır (2). Buna rağmen mesane boynu belirlenmesi yoğun adipoz doku varlığı, geçirilmiş pelvik cerrahi, mesane duvarında kalınlaşma, çok büyük prostat volümü ve median lob varlığı gibi nedenlerle zor olabilir. Ayrıca bu aşamada yanlış doku planında diseksiyon yapılmasının (örn. prostat içine doğru veya mesane trigonuna doğru) onkolojik sonuçlarda başarısızlığa veya mesane boyun rekonstrüksiyon gereksinimine neden olabileceğini gösteren çalışmalar vardır (3). Mesane boynu koruyucu teknik, cerrahi sonrası kontinans oranlarını artırmak amacıyla iç sfinkterin korunması mantığıyla bulunmuştur. Birçok çalışmada mesane boynu koruyucu tekniğin onkolojik sonuçlardan taviz vermeden uygulanabileceğine yönelik çalışmalarda tartışmalı sonuçlar elde edilmiştir (4-7). Bu çalışmada RARP sırasında mesane boynu koruyucu yaklaşım uygulanan ve uygulanamayan hastalardaki cerrahi, onkolojik ve fonksiyonel sonuçlar karşılaştırılmıştır.

GEREÇ VE YÖNTEMLER

Şubat 2009 ile Aralık 2017 arasında tek cerrah (A.E.C.) tarafından gerçekleştirilen toplam 264 RARP ameliyatının verileri retrospektif olarak incelendi. Operasyon öncesinde inkontinans tarifleyen, nörojen mesanesi olan hastalar ve öğrenme eğrisini tamam-

layana kadar olan, cerrahın ilk 50 vakası çalışma dışı bırakıldı.

D'Amico sınıflamasına göre orta ve yüksek risk grubundaki hastalara RARP sırasında bilateral pelvik genişletilmiş lenfadenektomi uygulandı. Tüm hastalara postoperatif 7. gün sistografi çekildi. Üriner ekstrasvazasyon saptanmaması halinde transüretal kateter çekildi. Ekstrasvazasyon saptanması halinde sonda çekilmesi için 7 gün daha beklendi ve yeniden sistografi yapıldı. Tekrar ekstrasvazasyon saptanması halinde ise 21. günde sistografi yapılarak kaçak olmaması durumunda transüretal kateter çekildi. RARP sonrası hastalar; birinci ayda ve sonrasında ilk iki yıl 3 ayda bir takiplere çağırıldı.

Hastaların demografik (yaş, vücut kitle indeksi, serum total PSA düzeyi, prostat volümü), patolojik (Gleason skorları, patolojik tümör evresi, cerrahi sınır pozitifliği), intraoperatif (cerrahi süresince kan kaybı, konsol süresi, nörovasküler demet korunma, mesane boynu koruma, posterior rekonstrüksiyon teknikleri ve intraoperatif komplikasyon) ve postoperatif (hastanede yatış ve kateter kalış süresi, postoperatif komplikasyon) verileri kaydedildi. Ayrıca takip süresi boyunca hastaların adjuvan tedavi alıp almadıkları, fonksiyonel (erektile fonksiyon ve üriner inkontinans) ve biyokimyasal nüks gelişimi gibi verileri de retrospektif olarak incelendi.

Preoperatif ve postoperatif erektile fonksiyon durumu uluslararası erektile fonksiyon indeksi (IIEF-5) ile değerlendirildi (10). IIEF skoruna göre hastalar ağır (1-7), ılımlı (8-11), orta (12-16), hafif (17-21) erektile

Tablo 1. Preoperatif hasta karakteristikleri (PSA:Prostat spesifik antijen, VKİ: Vücut kitle İndeksi, ED: Erektile Disfonksiyon).

	Tüm hastalar (n=214)	Grup 1 (n=141)	Grup 2 (n=73)	P
Hasta yaşı ortalama (yıl)	64.7±6.5	64.4 ± 6.6	65.2±6.5	0.396
Serum PSA (ng/mL)	12.2±1.7	12.1±1.9	12.6±1.5	0.846
Prostat volümü (cc)	61.8±28.4	56.03±20.2	72.9±37.3	0.001
Biyopsi Gleason skoru: n (%)				
3 +3		80 (%56.7)	44 (%60.2)	
3 +4		27 (%19.1)	13 (%17.8)	
4 +3		13 (%9.2)	6 (%8.2)	
≥8		21 (%14.8)	10 (%13.6)	
Preoperatif IIEF skoru:				
ED yok (22-25): n (%)		47 (%33.3)	19 (%26.0)	
Hafif ED (17-21): n (%)		12 (%8.5)	9 (%12.3)	
Orta ED (12-16): n (%)		20 (%14.1)	17 (%23.2)	
İlimli ED (8-11): n (%)		25 (%17.7)	15 (%20.5)	
Ağır ED (5-7): n (%)		37 (%26.2)	13 (%17.8)	

disfonksiyon ve erektil disfonksiyon yok (>21) olarak 5 gruba ayrıldı. Preoperatif olarak impotansı olan ve operasyon sırasında nörovasküler demet korunmayan hastalar erektil fonksiyon değerlendirmesinden çıkarıldı. IIEF-5 skoru 21 ve üzerinde olan hastalar normal olarak kabul edildi. Erektile fonksiyon değerlendirilerek en az 1 yıl takibi bulunan hastalar ele alındı.

Perioperatif komplikasyonlar modifiye Clavien-Dindo sınıflamasına (MCDS) göre değerlendirildi (11). İntraoperatif ve postoperatif 0-30 gün içinde gelişen komplikasyonlar erken dönem, 31-90 gün içinde gelişen komplikasyonlar geç dönem olarak sınıflandırılmıştır. MCDS'ye göre 1 ve 2. derece komplikasyonlar minör olarak sınıflandırılırken; 3, 4 ve 5. derece komplikasyonlar majör olarak sınıflandırılmıştır.

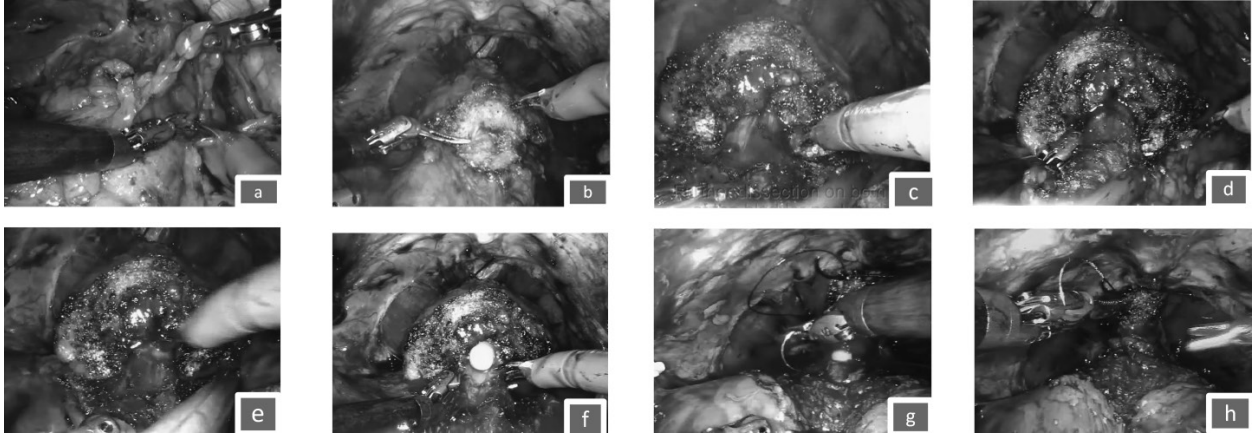
RARP sonrası ardışık 2 PSA düzeyinin 0.2 ng/mL'nin üzerinde olması biyokimyasal nüks olarak kabul edildi.

Fonksiyonel sonuçlardan kontinans, sonda çekilir çekilmez(erken), birinci, üçüncü, altıncı ve on ikinci aydaki takiplerinde değerlendirildi. Hiç ped kullanmayan veya güvenlik pedi kullanan hastalar tam kontinans olarak kabul edildi.

Tüm hastalar mesane boynu korunup korunmamasına göre 2 gruba ayrıldı. Mesane boynu korunmuş hastalar grup 1 (n=141), mesane boynu korunmayan hastalar grup 2 (n=73) olarak değerlendirildi.

Cerrahi Teknik

Tüm RARP prosedürleri da Vinci Xi® robotik cerrahi sistemi kullanılarak tek cerrah tarafından (A.E.C.) uygulandı. Standart olarak RARP vakaları, daha önce tanımladığımız standart transperitoneal teknikle uygulandı (12). Mesane boynu koruyucu yaklaşımda ise Retzius boşluğuna girildikten sonra prostat çevresindeki yağlı doku dissekte edildi. Yağlı doku eksize edilmesi mesane boynunun anatomik olarak cerrah tarafından net bir şekilde görüntülenmesinde önemlidir. Mesane boynu diseksiyonuna başlanırken bipolar forceps ile mesane boynu posteriora retrakte edilerek mesane-prostat bileşkesine monopolar makas ile yüzeysel doku diseksiyonu yapılır. Derin diseksiyon yapılırken bipolar forceps ile uretranın her iki laterali görüntülenir. Üretradan ayrılan lateral dokular monopolar makas ile kesilir. Transüretral sonda ileri-geri hareket ettirilerek uretranın yeri tam olarak görüntülenir ve mesane boynu termal hasarından kaçınılmış olur. Üretra diseksiyonu sırasında bipolar forceps kullanılarak ince diseksiyonla tüm uretra serbestlenir. Bipolar forceps ile uretra altından geçilerek uretra tam olarak izole edilir. Üretra kesilirken mesane bipolar forceps ile geriye retrakte edilir. Üretra kesildikten sonra posteriora kalan prostat mesane bileşkesindeki plan dissekte edilir. Ardından daha önce serbestlenen her iki seminal vezikül ve vas deferens operasyon sahasına alınır.



Şekil 1. Aşamalarla robotik radikal prostatektomi sırasında mesane boyun diseksiyonu

- Periprostatik adipoz dokunun uzaklaştırılması
- Mesane boyununun monopolar makas ile yüzeyel diseksiyonu
- Mesane boyununun derin diseksiyonu
- Bipolar forceps ile üretra serbestlenmesi
- Üretranın kesilmesi
- Bipolar forceps ile üretra altından geçilerek üretranın kesilmesi
- Van Velthoven tipi veziköüretal anastomoz yapılması
- Su geçirmez veziköüretal anastomozun görünümü

İstatistiksel Analiz

Verilerin analizinde SPSS 16 (IBM, Illionis, USA) programı kullanıldı. Verilerin analizinde tanımlayıcı istatistik, gruplar arası karşılaştırmada bağımsız örneklem T testi veya Mann Whitney U testi, kalitatif veriler için ise Pearson χ^2 , Yates χ^2 veya Fisher's χ^2 testleri kullanıldı. $P < 0.05$ için sonuçlar anlamlı olarak kabul edildi.

BULGULAR

Preoperatif hasta karakteristikleri Tablo 1'de gösterilmiştir. Prostat volümü grup 2 (72.9)'de grup 1 (56.03)'e oranla anlamlı olarak daha yüksek bulunmuştur ($p=0.001$).

Peroperatif ve postoperatif hasta karakteristikleri Tablo 2'de özetlenmiştir. Üretral kateter çekim süresi Grup 1 ve Grup 2 için sırasıyla 8.6 ve 9.5 gün ($p=0.04$) olarak saptandı.

Modifiye clavian sınıflama sistemine göre perioperatif süre içinde (0-30 gün) grup 1'de 2 minör (skrotal ödem, perivezikal sıvı kaçağı spontan rezolüsyon) ve 1 major (insizyon yeri evisserasyonu) grup 2'de 1 minor (atrial fibrillasyon) and 2 major (postoperatif yoğun bakım ünitesinde izlem gereksinimi) komplikasyon meydana geldi. Postoperatif 31-90 gün içerisinde komplikasyon izlenmedi.

Pozitif cerrahi sınır oranı Grup 1'de %30.4 ve Grup 2'de %26.0 ile benzer olarak saptandı. ($p=0.494$)

Tablo 3'de hastaların fonksiyonel sonuçları gösterilmiştir. En az 1 yıllık takip süresi bulunan hastalarda kontinans ve erektil fonksiyon değerlendirilmesi yapılmıştır.

Grup 1 ve 2'de postoperatif kontinans değerlendirilmesi erken dönemde (sonda çekilmesini takiben) (%58 ve %31, $p=0.001$), 1. ayda (%70 ve %41, $p=0.002$) ve 3. ayda (%81 ve %60, $p=0.004$) yapılmış ve kontinans oranları mesane boynu korunan (Grup 1) hastalarda anlamlı olarak daha iyi saptanmıştır. Postoperatif 6. ayda ise total kontinans hasta sayısı Grup 1 ve grup 2'de sırasıyla %92 and %82 olarak bulunmuştur ($p=0.053$).

TARTIŞMA

Mesane boynu, üriner kontinansı sağlamak amacıyla varolan kompleks üretral sfinkter mekanizmasının parçası olarak karşımıza çıkmaktadır. Üretral sfinkter dışta iskelet kası içte düz kastan oluşan, üreter orifislerinden membranöz üretraya dek uzanan ve

Tablo 2. Peroperatif ve postoperatif hasta özellikleri. (NVD: Nörovasküler demet ADT: Androjen deprivasyon tedavisi).

	Grup 1	Grup 2	P
Cerrahi (konsol) süresi (dakika)	154.2± 36.1	164.3±38.3	0.164
Kan kaybı (cc)	91.8±44.2	103.7±58.1	0.09
NVD-koruyucu teknik: n (%)			
Uygulanmadı	20 (%14.1)	6 (%8.2)	
Tek taraflı	32 (%22.6)	14 (%19.1)	
Çift taraflı	89 (%63.1)	53 (%72.6)	
Posterior rekonstrüksiyon (Rocco) sütürü, n (%)	16 (%11.3)	7 (%9.6)	0.694
Hastanede yatış süresi, gün	4.01±1.4	4.04±1.6	0.87
Sonda çekilme süresi, gün	8.6±2.6	9.5±3.1	0.04
Perioperatif komplikasyon (0-30 gün) (Clavien-Dindo sınıflaması), n (%)			
Grade 1	2 (%1.4)	0 (%0)	
Grade 2	0 (%0)	1 (%1.3)	
Grade 3a	0 (%0)	0 (%0)	
Grade 3b	1 (%0.7)	2 (%2.7)	
Grade 4	0 (%0)	0 (%0)	
Grade 5	0 (%0)	0 (%0)	
Postoperatif komplikasyonlar (30-90 gün), n (%)	0 (%0)	0 (%0)	
Patolojik Gleason skorları, n (%)			
3 +3	54 (%38.2)	32 (%43.8)	
3 +4	46 (%32.6)	22 (%30.1)	
4 +3	17 (%12)	9 (%12.3)	
4 +4	6 (%4.2)	3 (%4.1)	
3 +5	4 (%2.8)	0 (%0)	
≥ 4 +5	13 (%9.2)	6 (%8.2)	
Pozitif cerrahi sınır, n (%)			
Toplam	43 (%30.4)	19 (%26.0)	0.494
pT2	14 (%9.9)	6 (%8.2)	
pT3	29 (%20.5)	13 (%17.8)	
Patolojik T evresi, n (%)			
pT0	2 (%1.4)	1 (%1.3)	
pT2	76 (%53.9)	47 (%64.3)	
pT3a	43 (%30.4)	14 (%19.1)	
pT3b	18 (%12.7)	11 (%15)	
pT4	2 (%1.4)	0 (%0)	
Patolojik N evresi, n (%)			
pNx	0 (%0)	0 (%0)	
pN0	138 (%97.8)	68 (%93.1)	
pN1	3 (%2.1)	5 (%6.8)	
Çıkarılan lenf nodu sayısı, n	13±7.8	14±4.7	0.602
Biyokimyasal rekürrens n (%)	7 (%4.9)	3 (%4.1)	
Adjuvan ADT n (%)	5 (%71.4)	2 (%66.6)	
Adjuvan radyoterapi n (%)	2 (%28.5)	1 (%33.3)	

Tablo 3. Hastaların postoperatif fonksiyonel sonuçları.

	Grup 1	Grup 2	P değeri
Kontinans, n (%), takibi olan	134 (%100)	51 (%100)	
Erken kontinans (sonda çekilmesini takiben), n (%)	78 (%58)	16 (%31)	0.001
1.ay, n (%)	95 (%70)	21 (%41)	0.002
3. ay, n (%)	109 (%81)	31 (%60)	0.004
6. ay, n (%)	124 (%92)	42 (%82)	0.053
Potens (IEF \geq 21), n (%) Preoperatif potent hastalar	43 (%100)	17 (%100)	
6 ay, n (%)	20 (%46)	7 (%41)	0.708
12 ay, n (%)	28 (%65)	10 (%58)	0.649

üretiray çepçevre saran bir yapıdır (13). Bu sfinkter yapısının korunarak kontinansa olumlu etki görülebileceği düşüncesi ile oluşturulan 'mesane boynu koruyucu teknik' ilk olarak 1992 yılında tanımlanmıştır (14). Mesane boynu koruyucu yaklaşım ile uygulanan açık radikal prostatektominin kanser kontrolünden ödün vermeksizin uygulanabildiğini gösteren (4-6) ve bunun tersi olarak cerrahi sınır pozitifliğine neden olabileceğini gösteren çalışmalar bulunmaktadır (8-9). Bellangino ve ark. yaptıkları derlemede mesane boynu koruyucu yaklaşımın özellikle prostat bazalinde cerrahi sınır pozitifliğini artırdığını saptamışlardır (15). Bizim çalışmamızda cerrahi sınır pozitifliği Grup 1'de daha fazla olmakla birlikte iki grup arasında anlamlı fark saptanmamıştır ($p=0.494$).

RARP sırasında taktik uyarının olmaması mesane boynu diseksiyonunu özellikle öğrenme sürecinde, en zorlu aşamalardan biri haline getirmektedir (16-17). Mesane boynu koruyucu RARP uygulanıp cerrahi sınır pozitifliği, biyokimyasal rekürrens ve rezidü prostat dokusu kalan hastaların yüksek bulunduğu çalışmalarda bu duruma dikkat etmek gereklidir. Çalışmamızda öğrenme eğrisindeki hastaların çalışma dışı bırakılması bu dezavantajı ortadan kaldırmış olup cerrahi sınır pozitifliği bu nedenle gruplar arasında benzer bulunmuş olabilir.

Kontinans ve erektil fonksiyon RARP sonrası en önemli fonksiyonel parametreler olarak karşımıza çıkmaktadır (18). Özellikle kontinansın erken kazanılması adına mesane boynu koruyucu teknikler önem kazanmış ve değişik teknikler tanımlanmıştır (19-20).

Bartoletti ve ark mesane boynu korunmadan RARP, tek başına mesane boynu koruyucu RARP, mesane boynu koruyucu yaklaşımla birlikte posterior rekonstrüksiyon uygulanan RARP ve retropubik radikal prostatektomi ve mesane boynu koruyucu yaklaşım uygulanan hastaların verilerini karşılaştırmış, RARP ile birlikte mesane boynu koruyucu yaklaşım ve posterior rekonstrüksiyon uygulanan hastaların, mesane boynu korunmadan RARP uygulanan hastalara ve retropubik radikal prostatektomi ve mesane boynu koruyucu yaklaşım uygulanan hastalara oranla ilk yıl daha iyi kontinans oranlarına sahip olduğunu göstermişlerdir (21). Çalışmamızda da mesane boynu koruyucu yaklaşım uygulanan hastaların her iki grupta da bir bölümüne posterior rekonstrüksiyon uygulanmış olup iki grup arasında anlamlı fark saptanmamıştır ($p=0.694$).

Çalışmamızdaki komplikasyon oranları diğer serilerle benzerlik göstermektedir (22). Mesane boynu kontraktürü veya üriner retansiyon gibi mesane boynu ile ilgili olabilecek komplikasyonlara Grup 1'de rastlanmamıştır.

Mesane boynu koruyucu RARP uygulanan hastalarda hastanede kalış ve transüretal sonda çekilme süresinin daha kısa olduğunu bildiren çalışmalar mevcuttur. Bu çalışmalarda mesane boynu korunmayan hastalar anastomoz kaçağı ve geç iyileşme ile ilişkili görünmektedir (13). Çalışmamızda gruplar arasında hastanede kalış sürelerinde anlamlı fark saptanmamakla birlikte, mesane boynu korunan hastalarda transüretal sonda çekilme süresinin daha kısa olduğu

görülmüştür. Mesane boynunun korunması, mesane boynunun korunamamasına bağlı olabilecek anastomoz kaçağı ve buna sekonder gelişebilecek peritonit, ileus ve transüretal sondanın uzun süre kalmasına bağlı gelişebilecek üriner enfeksiyon gibi komplikasyonların önüne geçilmesini sağlayabilir.

Çalışmamızın bazı kısıtlılıkları mevcut olup bunlardan birincisi retrosektif tasarımı olmasıdır. İkincisi, çalışma 8 yıllık uzun bir periyot içindeki hastaları kapsamakta olup zaman içerisinde mesane boynu korunması için farklı cerrahi teknikler kullanılmıştır. Üçüncüsü ise hastaların operasyon öncesi kontinans durumlarını belirlemede preoperatif objektif bir kontinans durum değerlendirilmesi yapılmamıştır.

SONUÇ

Yeterli cerrahi deneyim kazanıldıktan sonra yapılan mesane boynu koruyucu RARP ameliyatı, kanser kontrolünden ödün vermeksizin kontinansın erken kazanılmasında avantajlı görünmektedir. Ayrıca mesane boynu korunan hastalarda transüretal sondanın erken çekilmesi gelişebilecek komplikasyonlar açısından koruyucu olabilir.

KAYNAKLAR

1. Hu JC, Gu X, Lipsitz SR, Barry MJ, D'Amico AV, Weinberg AC, et al. Comparative effectiveness of minimally invasive vs open radical prostatectomy. *JAMA* 2009;302:1557-64.
2. Berryhill R Jr, Jhaveri J, Yadav R, Leung R, Rao S, El-Hakim A, et al. Robotic prostatectomy: a review of outcomes compared with laparoscopic and open approaches. *Urology* 2008;72:15-23.
3. Piechaud T, Annino F. Bladder neck dissection during robotic assisted laparoscopic radical prostatectomy. In: John H, Wiklund P, editors. *Robotic urology*. Berlin: Springer; 2013. p. 247-58.
4. Shelfo SW, Obek C, Soloway MS. Update on bladder neck preservation during radical retropubic prostatectomy: impact on pathologic outcome, anastomotic strictures, and continence. *Urology* 1998;51:73-8.
5. Deliveliotis C, Protogerou V, Alargof E, Varkarakis J. Radical prostatectomy: bladder neck preservation and puboprostatic ligament sparing-effects on continence and positive margins. *Urology* 2002;60:855-8.
6. Braslis KG, Petsch M, Lim A, Civantos F, Soloway MS. Blad-

- der neck preservation following radical prostatectomy: continence and margins. *Eur Urol* 1995;28:202-8.
7. Selli C, De Antoni P, Moro U, Macchiarella A, Giannarini G, Crisci A. Role of bladder neck preservation in urinary.
8. Srougi M, Nesrallah LJ, Kauffmann JR, Nesrallah A, Leite KR. Urinary continence and pathological outcome after bladder neck preservation during radical retropubic prostatectomy: a randomized prospective trial. *J Urol* 2001;165:815-18. 13.
9. Marcovich R, Wojno KJ, Wei JT, Rubin MA, Montie JE, Sanda MG. Bladder neck-sparing modification of radical prostatectomy adversely affects surgical margins in pathologic T3a prostate cancer. *Urology* 2000;55:904-8.
10. Rosen RC, Cappelleri JC, Smith MD, et al. Development and evaluation of an abridged, 5-item version of the International Index of Erectile Function (IIEF-5) as a diagnostic tool for erectile dysfunction. *Int J Impot Res* 1999;11: 319-326.
11. Dindo D, Demartines N, Clavien PA. Classification of surgical complications: a new proposal with evaluation in a cohort of 6336 patients and results of a survey. *Ann Surg* 2004;240:205-213.
12. Canda AE, Atmaca AF, Akbulut Z, Asil E, Kilic M, et al. Results of robotic radical prostatectomy in the hands of surgeons without previous laparoscopic radical prostatectomy experience. *Turk J Med Sci*. 2012;42(Suppl 1):1338-46.
13. Koraitim MM. The male urethral sphincter complex revisited: an anatomical concept and its physiological correlate. *J Urol* 2008;179:1683-9.
14. Klein EA. Early continence after radical prostatectomy. *J Urol* 1992;148:92-5.
15. Mariangela Bellangino, Clare Verrill, Tom Leslie, Richard W. Bell, Freddie C. Hamdy, Alastair D. Lamb. Systematic Review of Studies Reporting Positive Surgical Margins After Bladder Neck Sparing Radical Prostatectomy. *Curr Urol Rep*. 2017 Nov 7;18(12):99. doi: 10.1007/s11934-017-0745-0.
16. Tewari AK and Rao SR: Anatomical foundations and surgical manoeuvres for precise identification of the prostatovesical junction during robotic radical prostatectomy. *BJU Int* 2006; 98: 833.
17. Bird VG, Reese J and Winfield HN: Identification and dissection of bladder neck during laparoscopic radical prostatectomy. *Urology* 2002; 60: 680.
18. Acar C, Schoffemeer CC, Tillier C, et al. Quality of life in patients with low-risk prostate cancer. A comparative retrospective study: Brachytherapy versus robot-assisted laparoscopic prostatectomy versus active surveillance. *J Endourol* 2014;28:117-124.
19. Lutfi Tunc, Huseyin Gumustas, Yigit Akin, Sinan Atkin,

- Tuncay Peker, Ozlem Erdem, Ibrahim Bozkirli. A Novel Surgical Technique for Preserving the Bladder Neck During Robot-Assisted Laparoscopic Radical Prostatectomy: Preliminary Results. *J Endourol*. 2015 Feb;29(2):186-91. doi: 10.1089/end.2014.0459. Epub 2014 Sep 5.
20. Lee Z, Sehgal SS, Graves RV, et al. Functional and oncologic outcomes of graded bladder neck preservation during robot-assisted radical prostatectomy. *J Endourol* 2014;28:48–55.
21. Riccardo Bartoletti, Andrea Mogorovich, Francesco Francesca, Giorgio Pomara, Cesare Selli. Combined bladder neck preservation and posterior musculofascial reconstruction during robotic assisted radical prostatectomy: effects on early and long term urinary continence recovery. *BMC Urol*. 2017 Dec 15;17(1):119. doi: 10.1186/s12894-017-0308-1.
22. Tewari A, Sooriakumaran P, Bloch DA, et al. Positive surgical margin and perioperative complication rates of primary surgical treatments for prostate cancer: A systematic review and meta-analysis comparing retropubic, laparoscopic, and robotic prostatectomy. *Eur Urol* 2012;62:1–15.
23. David F. Friedlander, Mehrdad Alemozaffar, Nathanael D. Hevelone, Stuart R. Lipsitz and Jim C. Hu. Stepwise Description and Outcomes of Bladder Neck Sparing During Robot-Assisted Laparoscopic Radical Prostatectomy. *J Urol*. 2012 Nov;188(5):1754-60. doi: 10.1016/j.juro.2012.07.045. Epub 2012 Sep 19.