

## Fournier gangreni tedavisinde çok basamaklı yaklaşım: Seri cerrahi debridman, koruyucu kolostomi, vakum yardımcı kapatma ve hiperbarik oksijen tedavisi

*A multistep approach in fournier's gangrene management: Serial surgical debridement, protective colostomy, vacuum assisted closure therapy and hyperbaric oxygen treatment*

Murat Zor<sup>1</sup>, Engin Kaya<sup>1</sup>, Sercan Yılmaz<sup>1</sup>, Turgay Ebiloğlu<sup>1</sup>, Kubra Ozgok Kangal<sup>2</sup>, Selahattin Bedir<sup>1</sup>

<sup>1</sup>Gülhane Eğitim Araştırma Hastanesi, Üroloji Kliniği, Ankara, Türkiye

<sup>2</sup>Gülhane Eğitim Araştırma Hastanesi, Sualtı Hekimliği ve Hiperbarik Tıp Kliniği, Ankara, Türkiye

### Özet

Fournier gangreni (FG) genital, perineal ve perianal bölgenin progresif ve yüksek mortalite oranlarına sahip nekrotizan fasiitidir ve erken tanı ve geniş cerrahi debridman da hastalığın tedavisindeki en önemli basamaktır. Bizde iki olguluk bu çalışmamızda, FG tedavisinde uyguladığımız seri cerrahi debridman, koruyucu kolostomi, vakum yardımcı kapatma (VAC) ve hiperbarik oksijen tedavisini içeren çok basamaklı tedavi yaklaşımımızı sunduk.

**Anahtar Kelimeler:** Fourniere Gangreni, Debridman, Koruyucu Kolostomi, Vakum Yardımlı Kapatma, Hiperbarik Oksijen Tedavisi

### Abstract

Fournier' gangrene is a progressive and highly mortal necrotizing fasciitis of the genital, perineal and perianal region. The most important step of the treatment includes early diagnosis and surgical debridement. In this two case report we aimed to discuss our multistep treatment approach in Fournier's gangrene including serial surgical debridement, protective colostomy, vacuum assisted closure (VAC) and hyperbaric oxygen treatment.

**Keywords:** Fournier's Gangrene, Debridement, Protective Colostomy, Vacuum Assisted Closure, Hyperbaric Oxygen Therapy

Geliş tarihi (Submitted): 01.03.2017

Kabul tarihi (Accepted): 28.04.2017

#### Yazışma / Correspondence

Dr. Murat Zor

GEAH Üroloji AD, 06018

Etilik, Ankara Türkiye

Tel: +90 532 260 8598

E-mail: murat804@yahoo.com

## GİRİŞ

Fourniere gangreni (FG) genital, perineal ve perianal bölgenin progresif ve yüksek mortalite oranlarına sahip nekrotizan fasiitidir (1). Diğer nekrotizan enfeksiyonlara benzer şekilde polimikrobiyal sinerjistik bir enfeksiyon söz konusudur. Bu enfeksiyon subkutan arterlerin trombozu ve obliteratif endarteriti ile karakterize olup sonuçta cilt ve cilt altı dokuların nekrozu ile sonuçlanır (1). Sebep olan mikroorganizmalar perineal ve genital bölgenin cilt florası olup sıklıkla E.coli, Bakteroides, Stafilokoklar, Proteus, Streptokoklar, Psödomonas ve Enterokoklar izole edilir (2). Doku hasarı penis, karın ön duvarı ve kalçalara yayılabilir (2,3). Her iki cins ve her yaş grubunda görülebilir de 50 yaş üstü ve erkeklerde belirgin olarak daha sıktır (1).

Predispozan faktörler olarak Diyabet, kronik alkolizm, AİDS ve malnütrisyon gibi immün sistemi baskılayan çeşitli durumlar ve hastalıklar sayılabilir. Hastalığın temelini oluşturan nekrotizan fasiitin progresif olması nedeniyle, ki literatürde 1 saatte 2-3 cm'ye kadar ilerleyebildiği bildirilmiştir (4,5), erken tanı ve geniş cerrahi debridman hastalığın tedavisindeki en önemli basamaktır. Tedavinin diğer ayaklarını geniş spektrumlu antibiyoterapi ve hemodinamik destek ile beraber uygun sıvı replasmanı oluşturur.

Biz bu yazımızda, FG olan iki hastanın tedavisinde uyguladığımız, seri cerrahi debridman, koruyucu kolostomi, vakum yardımcı kapatma (VAC) ve hiperbarik oksijen tedavisini (HBO) içeren çok basamaklı tedavi yaklaşımımızı sunduk.

### OLGU 1

75 yaşında erkek hasta polikliniğimize 3 gündür devam eden skrotal şişlik ve ağrı şikayeti ile başvurdu. 3 gün önce başvurduğu sağlık kurumunda epididimorşit tanısı ile antibiyoterapi başladığını ifade eden hastanın anamnezinden diyabet ve prostat kanseri olduğu ve mesane çıkım tıkanıklığı sebebiyle medikal tedavi kullandığı belirlendi. Fizik muayenesinde her iki skrotum ve penisi de içine alacak şekilde fluktuasyon ve krepitasyon alınan apse formasyonu ve kısmi cilt nekrozu ve üretroraji saptandı (Şekil 1a,b). Yapılan ultrasonografisinde yaygın ödem ve enflamasyon yanında hava ekojeniteleri tespit edilmiş olup hasta FG tanısı ile kliniğe yatırıldı. Ampirik geniş spektrumlu antibiyotik ve destek tedavisi başlanan

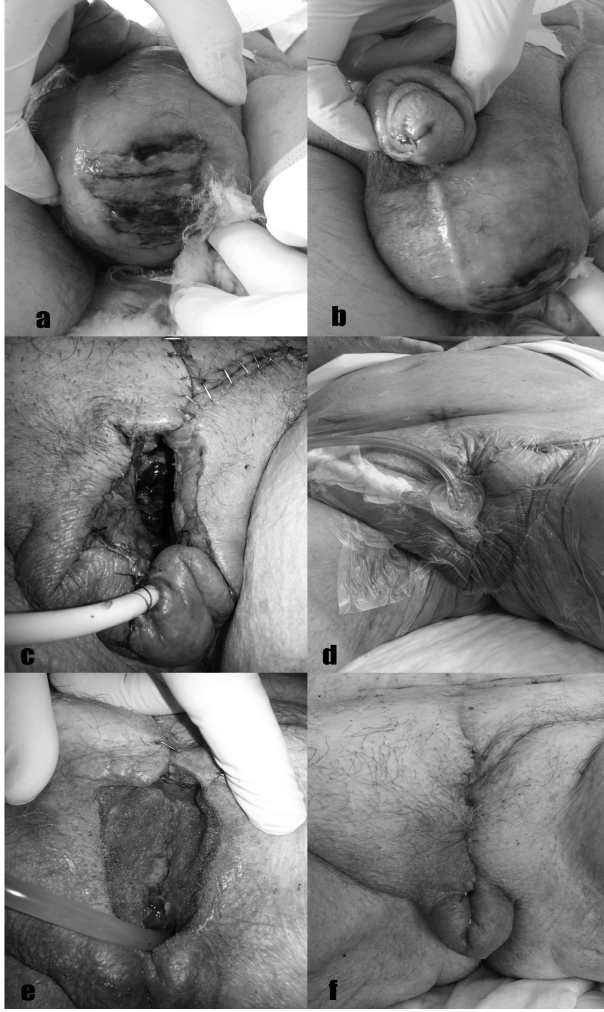
**Tablo 1.** Hastaların klinik özellikleri

	Olgu 1	Olgu 2
Yaş	75	85
Başlangıçtan tanı konulana kadar geçen süre	3	4
Predispozan faktör	DM	kötü hijyen, immobilizasyon
Lökositöz	12800	14.500
Platelet sayısı	176000	203000
Hemoglobin	7.2	11.3
Üreyen bakteri	Proteus mirabilis ve Klebsiella pneumonia (ESBL+)	Gram pozitif kok
Üre	48	43
Kreatinin	1.5	0.73
VAC süresi	15	20
VAC adedi	5	4
HBO seansı	8	6
Greftleme süresi	30	20

hastaya aynı gün geniş cerrahi debridman yapıldı (Şekil 1b,c). Enfeksiyonun kavernoza alana ve her iki testistede de ulaşması nedeniyle penektomi ve bilateral orşiektomi de cerrahi debridmana eklendi. Hastanın genel durumunun bozuk olması ve olası anorektal süperenfeksiyonun önlenmesi için laparoskopik loop kolostomi aynı seansta açıldı ve bütün yara VAC uygulaması ile kapatıldı (Şekil 1d). Sonrasında HBO (20 dk., 2.4 ATA, %100 FiO<sub>2</sub>) tedavisi de başlanan hastaya 8 seans HBO tedavisi ve 15 günlük VAC uygulaması yapıldı. Yara yerinde yeterli iyileşme saptandıktan sonra (Şekil 1e) postoperatif 30ncu günde yara yeri primer olarak kapatıldı (şekil 1f).

### OLGU 2

Dört gün önce skrotal ağrı ve şişlik ile başvurduğu merkezde antibiyotik başlanan ancak genel durum bozukluğu nedeniyle polikliniğimize müracaat eden 85 yaşındaki erkek hasta, yapılan muayenesinde FG saptanması üzerine kliniğimize yatırıldı. Immobilizasyon ve kötü öz bakım dışında predispozan olabilecek faktör saptanmayan hasta ilk olgumuzdaki gibi mesane çıkım tıkanıklığı nedeniyle medikal tedavi almaktaydı. Fizik muayenesinde esas olarak skrotum ve perine olmak üzere (Şekil 1a), yukarıda her iki inguinal bölge ve simfizis pubis üstüne kadar (Şekil 1b) altta ise perianal bölgeye kadar (Şekil 1c) yayılan fluktuasyon ve krepitasyon alınan apse izlendi. Penis cildi de tamamen enfekte olup glansı tama-



**Şekil 1:** a. Preoperatif skrotumun görüntüsü, b. Üretral kanama, c. Geniş cerrahi debridman sonrası erken postoperatif görüntü, d.VAC uygulaması, e.Seri debridman ve VAC uygulaması sonrası yara iyileşmesi (yara yerinin primer kapatılması öncesi), f. Geç postoperatif dönem.

men kapatılmaktaydı. Yüzeyel ve skrotal ultrasonografisi FG ile uyumlu olacak şekilde yaygın ödem, enflamasyon ve hava ekojeniteleri olarak raporlandı. Ampirik geniş spektrumlu antibiyotik ve destek tedavisi başlanan hastaya aynı gün geniş cerrahi debridman (Şekil 1d), laparoskopik loop kolostomi ve VAC uygulaması yapıldı (Şekil 1e,f). Cerrahi debridman üstte her iki inguinal bölge ve simfizisi pubis üzeri cilt ve cilt altı dokuları, alta perinal bölgeyi ve penis derisinin bir kısmını kapsamaktaydı. Debridman sonrası 2nci günde hastaya aynı zamanda HBO (20 dk., 2.4 ATA, %100 FiO<sub>2</sub>) tedavisi de başlandı. Her VAC değişiminde sınırlı debridman yapılan hastaya 20 günlük VAC uygulaması 6 seans HBO tedavisi sonra-

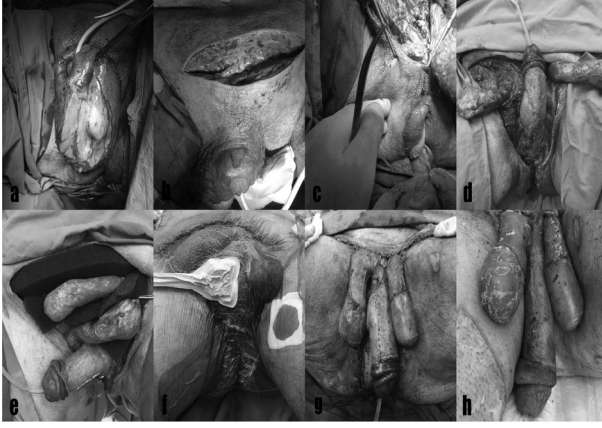
sı ilk debridmanın 20nci gününde “split-thickness” deri grefti uygulandı (Şekil 1g,h).

Her iki hastanın özellikleri Tablo 1’de özetlenmiştir.

## TARTIŞMA

Hızlı ilerleyici bir fasiit olarak ve yüksek mortalite oranları nedeniyle erken tanı FG tedavisinde en önemli basamağı oluşturmaktadır (1,2,6,7). Klinik bulguların başlangıçta silik ve non-spesifik olması erken tanıyı zorlaştırır en önemli faktördür. Bizim iki olgumuzda da ilk semptomatoloji epididimorşit lehine yorumlanmış ve hastalara oral antibiyoterapi başlanmış ancak hastalar devam eden günlerde semptomların ilerlemesi nedeniyle polikliniğimize müracaat etmişlerdir. FG tedavisinde etkilenen bütün dokuları içeren acil yaygın cerrahi debridman ilk ve zorunlu yapılması gereken hayati basamaktır. Bunun yanında hemodinamik destek, mayi replasmanı ve geniş spektrumlu ampirik antibiyoterapi tedavinin olmazsa olmaz diğer ayaklarını oluşturmaktadır (1).

Bu ana tedavilerin yanında hasta iyileşmesinde etkili olduğu gösterilen bir takım ek tedavi yöntemleri de literatürde bildirilmiştir. Bunlardan biri optimal doku oksijenizasyonu sağlamak suretiyle doku iyileşmesini artıran HBO tedavisi olup mortaliteyi azalttığı da bildirilmiştir (8). Literatürde FG tedavisinde etkili olduğu gösterilen bir diğer ek tedavi ise VAC uygulamasıdır (9). VAC tedavisi sekonder iyileşme gerektiren çeşitli yaralarda kullanılan bir yöntemdir. Nemli inflamme, ödemli ve enfekte alana uygulanan negatif basınç yaradığı eksudanın etkili ve başarılı bir şekilde aspire edilmesini sağlaması yanında anjiogenizi uyarır, hücre proliferasyonunu hızlandırır ve fibroblast migrasyonunu artırır. Yarayı tamamen kaplayarak bakteriyel kontaminasyonu engeller ve yarayı korur (10). FG tedavisinde VAC uygulaması ile HBO tedavisini kombine eden çalışmalarda, yazarlar VAC uygulaması ile ödem ve interstisyel basıncın azaltılmasının HBO tedavisinin etkisini artıracağına vurgu yapmaktadırlar (2,6). Bizde literatürdekine benzer şekilde iki hastamıza da cerrahi debridman, hemodinamik destek ve antibiyoterapiye ek VAC uygulaması ve HBO tedavisini kombine ettik. Yarının durumuna göre ilk hastada 5 ikinci hastada 4 kere VAC değişimi ve her değişimde sınırlı debridman yapıldı. Her iki hastamızda da bir ay içerisinde yeterli doku iyileşmesi ve granülasyon dokusu oluşumu tespit edildi



**Şekil 2:** a. Skrotumda ve b. Suprapubik bölgedeki c. Perianal bölgeye kadar uzanan enfeksiyon ve doku nekrozunu göstermekte, d. Yaygın cerrahi debridman sonrası görüntü, e-f. Geniş doku defektine VAC uygulaması, g. Seri debridman ve VAC uygulaması sonrası "split-thickness" deri grefti ile defektin kapatılması, h. İyi sayılabilecek kozmetik sonuçla geç postoperatif görünüm.

ve defektler ilk hastada primer olarak ikinci hastada ise "split-thickness" deri grefti ile ilk ayda kapatıldı.

Koruyucu kolostomi, FG tedavisinde bütün hastalara standart olarak önerilmemektedir. Yine de literatürde bazı yazarlar tarafından enfeksiyonun lokal kontrolü ve yara yerinin korunması ve süper-enfeksiyonun önlenmesi amacıyla ve özellikle fasit anorektal bölgeye yayılmışsa uygulanması gerektiğini vurgulanmaktadır (11). Birçok cerrah geniş debridman gerektiren olgularda tedavinin en önemli basamaklarından olduğunu ifade etmektedir (12). Bir grup yazar ise kolostominin sadece kolorektal perforasyon, immünsüpresyon, veya inkontinans varlığında uygulanmasını önermektedirler (13). İki olgumuza da (ilkine superenfeksiyondan korunmak ve yara bölgesini olabildiğince temiz tutmak amacıyla koruyucu amaçlı, ikincisine enfeksiyon anorektal bölgeye ulaştığından) laparoskopik loop kolostomi ilk cerrahi debridman sırasında uygulanarak genel tedavi yaklaşımına eklendi.

## SONUÇ

Nihai olarak bakıldığında FG tedavisi etkin, hızlı ve kombine tedavi yöntemlerinin belirli komplikasyonları ile tedavi edilmeye çalışılan ancak yine de yüksek mortalite oranlarına sahip bir hastalıktır. Her ne kadar geniş hasta serilerine dayanan daha somut seriler gerekse de FG özelinde bakıldığında küçük hasta serileri hastalık yaklaşımının belirlenmesinde önemli yer tutmaktadır. Tedavi basamakları ve kombinasyonları ile ilgili çeşitli çalışmalar yapılmış olmasına rağmen, iki olguluk bu

sunumumuz geniş cerrahi debridman, geniş spektrumlu ampirik antibiyoterapi, uygun sıvı replasmanı ve hemodinamik destek ile beraber uygulanan koruyucu kolostomi, HBO tedavisi ve VAC uygulamalarını içeren agresif ve çok basamaklı kombine tedavi yönteminin FG tedavisinde faydalı olduğuna ve bu tedavi sonrası uygulanacak "split-thickness" deri grefti ile iyi kozmetik sonuçlar elde edilebileceğine işaret etmektedir.

## REFERANSLAR

1. Chennamsetty A, Khouradji I, Burks F, Killinger KA. Contemporary diagnosis and management of Fournier's gangrene. *Ther Adv Urol* 2015;7:203-15.
2. Sökmen S. Fournier Gangreni. *ANKEM Derg* 2012;26:331-336.
3. Flanigan RC, Kursh ED, McDougal WS, Persky L. Synergistic gangrene of the scrotum and penis secondary to colorectal disease. *J Urol* 1978;119:369-71.
4. Uppot RN, Levy HM, Patel PH. Case 54: Fournier gangrene. *Radiology* 2003;226:115-7.
5. Safioleas M, Stamatakos M, Mouzopoulos G, Diab A, Kontzoglou K, Papachristodoulou A. Fournier's gangrene: exists and it is still lethal. *Int Urol Nephrol* 2006;38:653-7.
6. Pastore AL, Palleschi G, Ripoli A, Silvestri L, Leto A, Autieri D, Maggioni C, Moschese D, Petrozza V, Carbone A. A multistep approach to manage Fournier's gangrene in a patient with unknown type II diabetes: surgery, hyperbaric oxygen, and vacuum-assisted closure therapy: a case report. *J Med Case Rep* 2013;3;7:1.
7. Vindigni V, Scarpa C, Venezia ED, Bassetto F. Fournier's Gangrene and Negative Pressure Wound Therapy: A Case Report. *Wounds* 2016;28:E41-E43.
8. Jallali N, Withey S, Butler PE. Hyperbaric oxygen as adjuvant therapy in the management of necrotizing fasciitis. *Am J Surg* 2005;189:462-6.
9. Oymacı E, Coşkun A, Yakan S, Erkan N, Uçar AD, Yıldırım M. Evaluation of factors affecting mortality in Fournier's Gangrene: Retrospective clinical study of sixteen cases. *Ulusal Cer Derg* 2014; 30: 85-89.
10. Olsofka JN, Carrillo EH, Spain DA, Polk Jr HC. The continuing challenge of fournier's gangrene in the 1990s. *Am Surg* 1999;65:1156-9.
11. Bronder CS, Cowey A, Hill J. Delayed stoma formation in Fournier's Gangrene. *Colorectal Dis* 2004;6:518-20.
12. Morpurgo E, Galandiuk S. Fournier's gangrene. *Surg Clin North Am* 2002;82:1213-24.
13. Yılmazlar T. Fournier Gangreni: Sinsi, Öldürücü, Ancak Tedavi Edilebilir Hastalık. *Kolon Rektum Hast Derg* 2012;22:45-49.